Adenopatías cervicales

É Reyt
C Righini

Resumen. – Las adenopatías cervicales son un motivo frecuente de consulta y necesitan un examen riguroso, completo y rápido. El interrogatorio y el examen clínico, que incluye un examen otorrinolaringológico cuidadoso, podrán orientar el diagnóstico y determinar un examen paraclínico según las características de la adenopatía. La punción citológica con aguja fina es el mejor procedimiento para orientar el diagnóstico. En un contexto infeccioso, las serologías, la intradermorreacción a la tuberculina y las muestras bacteriológicas se interpretarán según el examen clínico. Ante una adenopatía de aspecto maligno, la punción citológica, el examen otorrinolaringológico en profundidad y la panendoscopia serán indispensables. La cervicotomía exploradora con análisis histológico extemporáneo es el examen final que debe realizarse lo antes posible si no se ha podido saber el origen de la adenopatía o en caso de adenopatía maligna. Se hará seguidamente un análisis histológico, inmunohistoquímico para confirmar los datos del análisis extemporáneo.

© 2000, Editions Scientifiques et Médicales Elsevier SAS, París. Todos los derechos reservados.

Introducción

Las adenopatías cervicales representan un problema frecuente en la patología médica. Su diagnóstico positivo suele ser fácil. En cambio, es mucho más difícil determinar la naturaleza, especialmente histológica, de la adenopatía. Debe descartarse la posibilidad de adenopatías metastásicas de un carcinoma de las vías aerodigestivas superiores (VADS) o de una hemopatía maligna. En la mayoría de los casos, un examen clínico riguroso debe permitir, sugerir un diagnóstico, confirmarlo rápidamente mediante exámenes complementarios apropiados y definir una estrategia terapéutica.

Las adenopatías de origen infeccioso son frecuentes, sobre todo en el niño. Su etiología debe ser precisada para no descuidar la posibilidad de un tratamiento salvador.

Reseña anatómica: topografía de las cadenas ganglionares cervicales

CÍRCULO LINFONODAL PERICERVICAL Y TRIÁNGULOS DE ROUVIÈRE

Los ganglios linfáticos están unidos por una red de vasos linfáticos. Existe una cadena linfonodal pericervical *(fig. 1)* por el borde inferior de la mandíbula, del mentón hasta el ángulo mandibular.

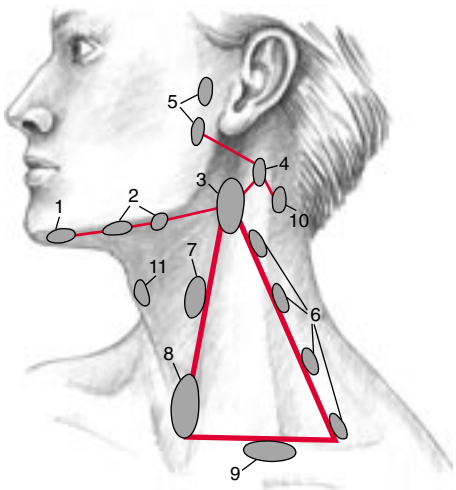

1 *Topografía de los ganglios cervicales.*
1. Ganglios submentonianos; 2. ganglios submandibulares; 3. ganglios subdigástricos; 4. ganglios retroauriculares. 5. ganglios intraparotídeos; 6. ganglios espinales; 7. ganglios yugulocarotídeos medios; 8. ganglios yugulocarotídeos internos; 9. ganglios supraclaviculares; 10. ganglios occipitales; 11. ganglio prelaríngeo.

Está formado de delante atrás por:
— ganglios submentonianos;
— ganglios submandibulares;
— ganglios altos de la región subdigástrica, retro-angulo-mandibulares o yuguloespinales;
— ganglios mastoideos;
— ganglios occipitales.

***Émile Reyt** : Professeur des Universités, praticien hospitalier.*
***Christian Righini** : Chef de clinique-assistant des Hôpitaux.*
Service d'oto-rhino-laryngologie, centre hospitalier universitaire de Grenoble, BP 217, 38043 Grenoble cedex 09, France.

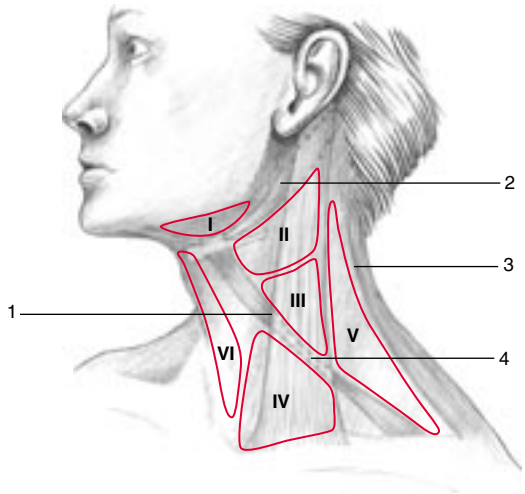

2 *Grupos ganglionares cervicales* [18].
1. Borde anterior del músculo esternocleidomastoideo; 2. vientre posterior del músculo digástrico; 3. borde anterior del músculo trapecio; 4. tendón del músculo omohioideo.

El triángulo de Rouvière *(fig. 1)*, de cada lado, está formado por tres bordes:

— el borde anterior corresponde a la cadena yugulocarotídea que contiene:

— ganglios yugulocarotídeos superiores o subdigástricos de los cuales el más voluminoso es el ganglio de Küttner. Este ganglio parece ser la confluencia del drenaje de las VADS y de la región cervicofacial;

— ganglios yugulocarotídeos medios o supraomohioideos;

— ganglios yugulocarotídeos inferiores;

— el borde inferior está formado por la cadena supraclavicular o cervical transversa. En el lado izquierdo, contiene el ganglio de Troisier, confluencia del conducto torácico;

— el borde posterior está formado por la cadena espinal paralela a la rama externa del nervio espinal, del borde posterior del músculo esternocleidomastoideo al borde anterior del músculo trapecio.

Cada triángulo de Rouvière está unido a cada lado al círculo pericervical a nivel de la región subdigástrica. Existen redes accesorias entre los ganglios submentonianos, los planos cervicales submaxilares y los ganglios supraomohioideos.

GRUPOS GANGLIONARES: NOMENCLATURA

Existen en el cuello varios grupos ganglionares. La nomenclatura internacional propuesta por una conferencia de la *American Academy of Otolaryngology Head and Neck Surgery* en 1991 precisa estos grupos que corresponden a territorios de drenaje precisos *(fig. 2) (cuadro I)*.

Cuadro I. – Grupos ganglionares cervicales y sus territorios de drenaje.

Grupos	Territorios	Localizaciones de drenaje
Grupo I	Submentomandibular	Labios, cavidad bucal, pirámide nasal
Grupo II	Subdigástrico y espinal alto	Laringe, tres niveles faríngeos, tiroides, cavidad bucal, parótida, oído
Grupo III	Supraomohioideo	Laringe, tres niveles faríngeos, tiroides, cavidad bucal
Grupo IV	Yugular inferior	Laringe, oro e hipofaringe, tiroides, órganos torácicos, abdominopelvianos
Grupo V	Espinal y supraclavicular	Rino y orofaringe, parótida, oído
Grupo VI	Previsceral	Laringe, tiroides

Grupo submentomandibular

Corresponde a la terminología de grupo I de la nomenclatura internacional. Drena las regiones de los labios, la pirámide nasal, el piso bucal y la lengua móvil. La región submandibular contiene el compartimento submaxilar en el cual se halla principalmente la glándula submaxilar o submandibular. Los ganglios submandibulares siempre están situados por debajo del borde inferior de la mandíbula o ligeramente hacia afuera de ese borde inferior y siempre en la cara externa de la glándula submandibular. De delante atrás, se describen los grupos preglandulares, prevasculares, retrovasculares (con respecto a los vasos faciales) y retroglandulares.

Territorio subdigástrico o yugulocarotídeo superior

El territorio subdigástrico y el grupo retroespinal se reúnen en el grupo II de la nomenclatura. La región subdigástrica está limitada por delante y arriba por el borde inferior del vientre posterior del músculo digástrico. Éste separa la región submandibular de la región subdigástrica.

Está limitada por detrás por los músculos de la nuca. Está separada en dos partes por la rama externa del nervio espinal, la parte retroespinal contiene los ganglios de la cadena espinal. Por delante y detrás de la vena yugular interna se sitúan los ganglios subdigástricos de los cuales el principal es el ganglio de Küttner. Éste se sitúa en la cara anterior y externa de la vena yugular interna. Es el cruce del drenaje de las VADS y las regiones laterofaciales. Esto explica que las adenopatías subdigástricas sean las más frecuentes cuando existe una infección o un tumor maligno de las VADS. Algunos autores diferencian un grupo II (subdigástrico) y un II bis (retroespinal). El grupo subdigástrico drena los tres niveles de la faringe, la cavidad bucal, la laringe y la glándula tiroides. Verdadera confluencia de drenaje, sirve de relevo para los territorios ganglionares submandibular, parotídeo y supraomohioideo. El grupo retroespinal drena el cavum faringeo, el compartimento parotídeo y el oído.

Grupo supraomohioideo o yugulocarotídeo medio

Corresponde al territorio III. La región supraomohioidea se sitúa por encima y a caballo del tendón intermedio del músculo omohioideo cuando éste cruza por delante y por fuera la vena yugular interna. Las tumefacciones de esta región se deben muy a menudo a adenopatías, situadas por delante de la vena yugular interna o por detrás de ésta.

Drena la oro y la hipofaringe, la laringe, la cavidad bucal y la glándula tiroides.

Grupo yugulocarotídeo inferior o territorio IV

Contiene principalmente ganglios pre y retrovasculares. Sus relaciones son muy estrechas con el lóbulo lateral del cuerpo tiroideo. Drena la laringe, la hipofaringe, la glándula tiroides y los territorios torácicos y abdominogenitales por medio del conducto torácico.

Grupo cervical transverso y espinal

Corresponde al triángulo posterior del cuello (V). Está limitado por detrás por el borde anterior del músculo trapecio y por delante por la línea esternocleidomastoidea. Es recorrido principalmente por la rama externa del nervio espinal, tras su salida del músculo esternocleidomastoideo. A lo largo del nervio discurre la cadena ganglionar espinal. El borde inferior de este triángulo está formado por la clavícula por enci-

ma de la cual discurren los vasos cervicales transversos, acompañados de la cadena cervical transversa o supraclavicular. Los ganglios drenan la región parotídea, la naso y la orofaringe (cadena espinal) y los órganos torácicos y abdominogenitales (cadena cervical transversa).

Territorio VI

Corresponde a los ganglios previsceral es que se extienden de la región submentoniana a los grupos pretraqueales pasando por el ganglio prelaríngeo. Los ganglios prelaríngeos drenan la laringe.

Diagnóstico positivo

Con el diagnóstico clínico se busca confirmar la adenopatía y determinar su origen y su naturaleza. Se basa en un examen mínimo que incluye varios tiempos.

INTERROGATORIO

Investiga los antecedentes, el modo de instauración de la adenopatía y los signos funcionales que pueden orientar el diagnóstico.

Algunos *antecedentes* deben ser precisados cuidadosamente:

— una radioterapia cervical en la infancia predispone al cáncer de la glándula tiroides;

— una tuberculosis o primoinfección, aunque raramente, puede evolucionar hacia una tuberculosis ganglionar cervical;

— las intervenciones quirúrgicas de la cara o del cuero cabelludo pueden poner de manifiesto el tratamiento de un carcinoma o de un melanoma que pueden evolucionar hacia metástasis ganglionares cervicales;

— el tratamiento de una enfermedad sistémica;

— el alcoholismo y el tabaquismo asociados orientan preferentemente hacia un carcinoma de las VADS.

La *fecha de instauración* y las *condiciones de aparición de la adenopatía* podrán orientar igualmente el diagnóstico. Una adenopatía inflamatoria evoluciona más bien rápidamente en un contexto más o menos doloroso; una adenopatía neoplásica evoluciona lentamente y ocasiona raramente dolores al principio.

La existencia de *signos funcionales otorrinolaringológicos* orienta hacia una lesión primaria de las VADS. Se debe investigar en particular:

— una disfagia, una otalgia o una odinofagia que orientan hacia la faringe o el vestíbulo laríngeo;

— una disfonía o una disnea laríngea que orientan hacia la laringe;

— una obstrucción nasal o epistaxis que orientan hacia el cavum faríngeo o las cavidades nasosinusales;

— una sordera o sensación de plenitud del oído que orientan hacia una otitis seromucosa ligada a un cáncer de cavum.

La *edad* se debe tener en cuenta: ante una adenopatía maligna en una persona de más de 50 años, se suele investigar un carcinoma otorrinolaringológico y en pacientes jóvenes una hemopatía maligna. No obstante, cabe señalar que los carcinomas faringolaríngeos y de la cavidad bucal son cada vez más frecuentes en personas de 40 años. Por otro lado, los carcinomas de cavum faríngeo pueden ser detectados en adolescentes y a menudo se manifiestan por adenopatías cervicales prevalecientes. En el niño, la patología ganglionar cervical inflamatoria o infecciosa es más frecuente.

Los *factores étnicos* deben tenerse en cuenta: un inmigrante está expuesto al riesgo de tuberculosis, los magrebíes o los asiáticos (Vietnam, China del Sureste) están expuestos al cáncer de cavum.

EXAMEN CLÍNICO

Precisa la *localización* y las *características de la adenopatía*. El examinador se sitúa tras el paciente y estudia:

— su localización exacta;

— el número, la uni o la bilateralidad de las adenopatías;

— su tamaño preciso, estos datos serán mencionados en un esquema fechado;

— su sensibilidad;

— su consistencia, colección o no;

— el carácter inflamatorio o no;

— la fijación a los planos profundos o a la piel.

En el *examen de las demás áreas ganglionares cervicales* se explora:

— los territorios yugulocarotídeos, subdigástrico, supraomohioideo;

— el territorio espinal (cadena cervical posterior);

— el territorio supraclavicular (cervical transverso);

— el territorio submandibular;

— en la línea media, el territorio submentoniano y subhioideo prelaríngeo y pretraqueal;

— las cadenas occipitales mastoideas y parotídeas.

Es indispensable un *examen otorrinolaringológico completo* antes de llevar a cabo un método diagnóstico, sobre todo invasor, y por supuesto antes de cualquier tratamiento. Este examen se realiza con una buena iluminación, si es necesario con naso-laringo-fibroendoscopio otorrinolaringológico. Se explora la cavidad bucal, los tres niveles de la faringe, la laringe, las fosas nasales y los oídos. La palpación bucofaríngea es un tiempo muy importante del examen para no pasar por alto una lesión maligna de la región amigdalina o de la base de la lengua.

Se busca una tumefacción de la glándula parótida o de la tiroides, una lesión tumoral cutánea o del cuero cabelludo, todos focos potenciales de un tumor maligno primario.

El *examen clínico general* se basa en explorar en particular otras zonas ganglionares, el hígado y el bazo. Se examina la piel de la región cervical escapular y toracobraquial.

EXÁMENES COMPLEMENTARIOS

Son siempre necesarios: algunos pueden obtenerse rápidamente y permiten una orientación diagnóstica precoz.

En este estadio es difícil distinguir entre los exámenes para confirmar el diagnóstico de adenopatías y los necesarios para orientar el diagnóstico etiológico.

De *manera siempre sistemática* se pide:

— un hemograma;

— una velocidad de sedimentación;

— una intradermorreacción a la tuberculina.

Se solicitarán otros exámenes según el contexto, como las serologías: mononucleosis infecciosa, reacción de Paul-Bunnell-Davidsohn, dye-test (prueba de Sabin-Feldman), toxoplasmosis.

Diagnóstico por imágenes

Radiografía pulmonar

El diagnóstico por imágenes incluye al menos una radiografía pulmonar de frente y de perfil. Se busca en particular una opacidad, que sugiere un tumor intratorácico, o una lesión calcificada o excavada, que hace sospechar un foco tuberculoso.

Ecografía cervical

Es sobre todo necesaria si se duda entre un tumor primario y una adenopatía cervical. La pregunta que se plantea al radiólogo concierne el aspecto, el tamaño de la tumefacción

y su situación con respecto a los grandes vasos cervicales. Aprecia el aspecto líquido o sólido de la tumefacción, el carácter homogéneo o heterogéneo del ganglio. Se buscan otras adenopatías. Se le pide igualmente que explore la situación y el tamaño de la glándula tiroides, su aspecto nodular o no. Se puede solicitar igualmente una exploración de la glándula parótida y de la glándula submaxilar.

Tomografía computadorizada

Se realiza de preferencia con inyección de producto de contraste para:

— localizar la tumefacción con respecto a los grandes vasos cervicales;

— determinar el aspecto regular o no de las paredes de la tumefacción (efracción capsular);

— determinar su carácter hipodenso en favor de un quiste o de una necrosis intratumoral o de origen infeccioso;

— determinar el grado de toma de contraste, su carácter heterogéneo u homogéneo.

Por ejemplo, una o varias tumefacciones prevasculares hipodensas con un borde periférico que capta el contraste sugieren una adenopatía necrótica metastásica o de origen infeccioso. Una lesión intercarotídea que capta sumamente el contraste hace que se sospeche un paraganglioma branquiomérico carotídeo.

Resonancia magnética

Por el momento sólo se solicita en caso de estudio clínico. En caso de adenopatía cervical maligna sin foco primario encontrado, pudiera permitir detectar una lesión mínima de la base de la lengua.

Tomografía por emisión de positrones (TEP)

Es un método gammagráfico que utiliza un emisor de positrones. Consiste en inyectar fluor radioactivo, el 18 FDG (2-fluorina-18-fluro-2-desoxi-D-glucosa), cuyo principio es fijarse en las células cancerosas y de ese modo localizar tumores de pequeño tamaño o metástasis infraclínicas en un estadio precoz. Es una técnica prometedora en el estudio de los cánceres de las VADS según los primeros trabajos [1]. La sensibilidad y la especificidad del TEP parecen superiores a las del examen clínico y la TC. Así pues, parece permitir detectar las adenopatías cervicales metastásicas infraclínicas en el estudio inicial de los cánceres de las VADS y también encontrar el foco primario a nivel de la oro y de la hipofaringe en el estudio de una adenopatía única sin puerta de entrada [1].

■ *Panendoscopia*

Si se sospecha una adenopatía maligna y existe alcoholismo y tabaquismo asociados, se realizará una panendoscopia. Para investigar un foco neoplásico primario, incluye faringolaringoscopia, traqueobroncoscopia, una esofagoscopia y examen de la nasofaringe. Permite llevar a cabo una biopsia de cualquier lesión sospechosa para confirmar un cáncer primario de las VADS. Algunos equipos utilizan azul de toluidina durante la endoscopia para detectar lesiones preneoplásicas que puedan degenerar.

■ *Otros exámenes*

Si se sospecha una hemopatía maligna, puede efectuarse un mielograma previa *punción esternal*.

Dos exámenes conciernen directamente la adenopatía: la *punción citológica*, cuya especificidad no es constante y el *análisis histológico*, que necesita una operación quirúrgica.

Punción citológica ganglionar

Se ha demostrado su inocuidad si se realiza con aguja fina (19 a 21 G). Este examen depende de la experiencia del médico citólogo y de la calidad de la punción. Ésta depende del volumen y de la riqueza celular de la muestra. Se practica en un paciente acostado, de preferencia en el laboratorio de citología. Estas precauciones permiten repetirla en la misma sesión si no aporta información suficiente controlando instantáneamente la riqueza de las láminas con una coloración de May-Grünwald-Giemsa.

Puede ser efectuada con o sin aspiración. La punción con aspiración puede repetirse cuatro o cinco veces en varias direcciones dentro de la masa para aumentar las oportunidades de obtener la zona patológica. La ausencia de aspiración tiene la ventaja de liberar la mano del instrumentista que puede entonces mantener la masa entre sus dedos y ser más preciso. La cantidad de sustancia extraida debe ser suficientemente grande para permitir realizar varias muestras para la citomorfología, la inmunocitoquímica, la biología molecular y la citogenética. Estas últimas técnicas se utilizan sobre todo en la patología linfoide y de manera pronóstica. Un análisis microbiológico (bacteriología, parasitología, micología) completará este examen con recursos interesantes.

Se trata de un examen de orientación diagnóstica con excelentes resultados. Algunos estudios refieren una sensibilidad del 84 %, una especificidad del 98 % y un valor predictivo del 95 % [13]. No obstante, este examen parece depender de la experiencia del cirujano y los resultados no son constantes según los estudios. Cualquiera que sea el resultado de la punción citológica, se confronta con el examen histológico del ganglio si no existen contraindicaciones para dicha intervención.

Cervicotomía exploradora con análisis histológico extemporáneo del ganglio

En caso de lesión benigna, permite detener en ese momento la operación. La biopsia ganglionar puede ser perjudicial en caso de adenopatía metastásica. En efecto, según Mac Guirt y otros autores, la efracción capsular creada por la biopsia está asociada a un grado más importante de recaída ganglionar o de metástasis visceral posterapéutica [12]. Este autor ha observado también un mayor grado de infección local postoperatoria en caso de vaciamiento ganglionar después de la biopsia.

En un contexto infeccioso, un fragmento de la adenopatía servirá para cultivos bacteriológicos en busca de bacilos de Koch u otras micobacterias.

En caso de sospecha de hemopatía maligna, la adenopatía debe enviarse en un frasco estéril, en un ambiente húmedo, lo más pronto posible. Después de la confirmación histológica extemporánea, se realizan diferentes muestras necesarias para el diagnóstico y la evaluación pronóstica (inmunomarcado, citoquímica, citogenética, biología molecular).

En caso de adenopatía maligna metastásica de un carcinoma escamoso, la cervicotomía se completa con un vaciamiento ganglionar cervical: se trata entonces de una adenopatía maligna en apariencia primaria. El estudio prequirúrgico no ha podido evidenciar el foco primario del carcinoma.

Por último, el análisis histológico puede no ser concluyente en los casos difíciles. El análisis definitivo solamente permite el diagnóstico, facilitado por las técnicas de inmunomarcado citadas más arriba. Por ejemplo, es difícil distinguir un carcinoma indiferenciado de un linfoma en citología y también durante el análisis histológico extemporáneo.

Diagnóstico diferencial

El problema no se plantea tanto ante una adenopatía maligna metastásica de un cáncer de las VADS observado durante el examen clínico, sino más ante una *tumefacción cervical aislada* después de un examen clínico completo.

Masa subdigástrica

Se debe descartar en primer lugar:
— un voluminoso bulbo carotídeo ateromatoso;
— una gran asta del hueso hioides en un paciente delgado;
— la apófisis transversa del atlas.

Tumefacción submandibular

Se debe descartar un tumor de la glándula submandibular (cilindroma o adenoma pleiomorfo) o una submaxilitis. Ésta a menudo evoluciona en un contexto de litiasis. La palpación bidigital y la ecografía son útiles para diferenciar una tumefacción de la glándula submandibular de una adenopatía submandibular.

Masa submentoniana media

Se debe descartar un quiste del tracto tirogloso alto y que asciende durante la deglución, un quiste dermoide o un núcleo residual de celulitis después de infección dental.

Masa espinal o supraclavicular

Es bastante fácil descartar una flebectasia de la yugular externa pero más difícil un neurinoma del plexo cervical. Muy a menudo no hay signos deficitarios neurológicos, por lo menos antes de la exéresis del neurinoma.

Masa supraclavicular

Se debe reconocer un divertículo faringo-esofágico reducible muy a menudo del lado izquierdo, un neurinoma del plexo braquial o un cáncer del vértice pulmonar. En este caso, la radiografía pulmonar y la TC con contraste tienen un papel preponderante.

Masa prelaríngea

El diagnóstico puede ser:
— un quiste del tracto tirogloso que asciende con la deglución. La ecografía y la punción citológica serán exámenes orientativos muy útiles;
— un laringocele externo exteriorizado a través de la membrana tirohioidea puede reducirse durante la palpación. La TC encuentra sus características y sus relaciones con los elementos del vestíbulo laríngeo;
— por último, es difícil de diferenciar un nódulo del istmo tiroideo de una adenopatía prelaríngea.

Masa en el territorio yugulocarotídeo

Es el principal problema del diagnóstico diferencial. Es distinto según el nivel de la lesión. La ecografía cervical puede ser en este caso muy útil. Como la TC, precisa las características de la tumefacción y sus relaciones con los grandes vasos cervicales.
En el *territorio subdigástrico* (yugulocarotídeo superior), se debe descartar:
— un tumor del polo inferior de la parótida. Clínicamente, la tumefacción parotídea es más superficial. Su movilización anterior y superior puede exteriorizarla hacia afuera del ángulo mandibular. La ecografía y la punción citológica son exámenes útiles para orientar el diagnóstico;
— un quiste congénito de la segunda hendidura branquial (llamado amigdaloide). El borde anterior del quiste está muy a menudo por delante de la línea esternocleidomastoidea mientras que las adenopatías son más profundas. Puede sobreinfectarse durante su evolución. La ecografía suele mostrar la naturaleza quística característica de la masa y la punción citológica descubre líquido con frecuencia achocolatado y evidencia células epiteliales y macrófagos;
— un paraganglioma (denominado tumor glómico o quemodectoma) carotídeo situado en la bifurcación carotídea o vagal por detrás del eje carotídeo. Con frecuencia la tumefacción puede es movilizarse transversalmente pero nunca en sentido vertical. La ecografía o la TC con contraste son útiles. Permitirán localizar la tumefacción con respecto a la bifurcación carotídea. El tumor toma el contraste de forma masiva después de su inyección. La arteriografía realizada ante una lesión en relación con la bifurcación (paraganglioma carotídeo) o por detrás del eje vascular confirma fácilmente el diagnóstico, precisa los elementos de vascularización del tumor, su lugar, el grado de lesión parietal carotídea y detecta otra localización;
— un tumor parafaríngeo exteriorizado en la región subdigástrica puede pasar por alto. Una disfagia incluso moderada y el examen de la orofaringe permiten corregir el diagnóstico, que puede ser confirmado mediante TC con contraste.
En la *zona yugulocarotídea media*:
— un aneurisma de la región carotídea puede conducir a realizar una ecografía y una arteriografía;
— un tumor nervioso no suele causar déficit nerviosos salvo un simpatoma que se manifiesta por el síndrome de Claude Bernard-Horner;
— una miositis tras irradiación puede hacer que se plantee una recidiva neoplásica, ganglionar cervical. La punción citológica es en ese caso muy útil para evitar una cervicotomía inútil si se trata de una adenopatía metastásica inextirpable.
En la *parte baja*, se debe descartar un tumor tiroideo que suele estar más interno en contacto con el eje laringotraqueal y asciende con la deglución. Es difícil confirmar el diagnóstico de algunos tumores desarrollados en el borde externo del cuerpo tiroideo. Un tumor maligno de la tiroides puede acompañarse de adenopatías metastásicas. Una ecografía cervical y una punción citológica de la tumefacción permiten orientar el diagnóstico.

En el niño

Los tumores son más raros que las adenopatías cervicales. Se debe descartar:
— un linfangioma quístico cuya localización preferente es laterocervical media;
— un quiste del segundo arco que aumenta de volumen y se inflama durante los episodios infecciosos faríngeos al igual que una adenopatía;
— un quiste del tracto tirogloso que puede también sobreinfectarse.
Los tumores nerviosos suelen descubrirse durante una intervención quirúrgica.

Diagnóstico etiológico

ADENOPATÍAS CERVICALES DE ORIGEN INFECCIOSO

Dentro de las numerosas causas de adenopatía cervical, las adenopatías de origen infeccioso constituyen un grupo importante pero muy dispar. Suele emplearse la denomina-

ción adenitis en caso de afección infecciosa de un ganglio, término que en realidad designa una reacción inflamatoria histológica dentro del ganglio, aguda o crónica. Otras patologías, tumorales (linfoma, carcinoma) o inmunológicas (enfermedades sistémicas), pueden reproducir un cuadro histológico similar. La adecuación adenitis-afección infecciosa ganglionar no siempre se verifica: por lo que no se utilizará este término.

El interrogatorio es esencial en el ámbito de las adenopatías de origen infeccioso; permite determinar la fecha en la que han aparecido los ganglios pues el procedimiento diagnóstico no es el mismo si las adenopatías han aparecido recientemente o si evolucionan desde hace varias semanas.

Se abordarán sucesivamente las adenopatías agudas y las adenopatías subagudas y crónicas de origen infeccioso. Por último, se dedicará un capítulo a las adenopatías cervicales durante la infección por el virus de la inmunodeficiencia humana (VIH).

■ *Adenopatías agudas*

La aparición rápida (1 a 7 días) de una o varias adenopatías cervicales de origen infeccioso es un fenómeno muy frecuente en el niño, menor en el adulto. La edad del paciente no influye en el modo de revelación, la clínica y la evolución por lo que no se llevará a cabo una descripción específica para el niño y el adulto. El diagnóstico de adenopatía infecciosa aguda no suele plantear problemas. No siempre es necesario recurrir a exámenes complementarios. La infección causal puede ser viral o bacteriana.

Infecciones virales

En la mayoría de los casos, varios territorios ganglionares se ven afectados simultáneamente y generalmente de manera bilateral.

La repetición de episodios infecciosos nasofaríngeos de origen viral (adenovirus, ecovirus, rinovirus y virus respiratorio sincitial), banal en el niño, representa una causa muy frecuente de una poliadenopatía cervical. Los ganglios son generalmente bilaterales, infracentimétricos, no inflamatorios, más o menos sensibles a la palpación, de localización submandibular o subdigástrica. Desaparecen con la curación del episodio viral y reaparecen con una nueva contaminación. De forma excepcional, puede desarrollarse una fibrosis dentro de uno o varios ganglios y éstos siguen percibiéndose clínicamente durante varios meses. En la práctica no es necesario ningún examen complementario.

• *Mononucleosis infecciosa*

Es una infección que se debe al virus de Epstein-Barr (VEB) y afecta sobre todo a adolescentes y adultos jóvenes. Conduce a poliadenopatías difusas de predominio cervical, signo importante y precoz de la infección. Los ganglios tienen un volumen variable que deforma la región cervical de forma uni o bilateral. Son firmes y sensibles. Una angina eritematotopultácea o pseudomembranosa, una esplenomegalia, un *rash* cutáneo maculopapuloso (favorecido por la toma de ampicilina) y una astenia a menudo marcada completan el cuadro clínico. Mucho más raramente, pueden observarse manifestaciones hepáticas (hepatomegalia, ictericia). Los análisis de laboratorio encuentran un síndrome mononucleósico y a veces una citólisis hepática moderada. Se confirman los resultados con la prueba de la MNI o la reacción de Paul-Bunnell-Davidsohn. Raramente estas pruebas son negativas y solamente una serología VEB positiva permite establecer el diagnóstico. La curación es espontánea pero puede tardar varias semanas. No hay supuración de los ganglios. En algunos casos (formas con disfagia o disnea importantes), puede estar indicada una corticoterapia de algunos días.

• *Infección por citomegalovirus (CMV)*

A menudo pasa desapercibida, salvo en pacientes con déficit inmunitario, hemopatía maligna o después de tratamiento inmunosupresor. El cuadro clínico es similar al de la MNI. La presencia de ganglios cervicales es inconstante; cuando existen, son generalmente de pequeño tamaño, bilaterales y no dolorosos. El diagnóstico se basa en la serología, el descubrimiento del virus en la orina o en la sangre por inoculación de cultivos celulares y el resultado negativo de la prueba de la MNI y de la reacción de Paul-Bunnell-Davidsohn.

• *Primoinfección rubeólica*

Se acompaña de adenopatías cervicales casi constantes. Su localización cervical posterior (cadenas espinal y occipital) es característica. Una febrícula, un exantema fugaz y artralgias distales completan el cuadro clínico. El diagnóstico se basa en la noción de contagio, una serología positiva. La falta de vacunación debe tenerse en cuenta.

• *Enfermedad de Kawasaki*

También denominada síndrome adenocutaneomucoso, afecta preferentemente al niño pequeño; se trata de una vasculaitis cuya etiología se desconoce, aunque se sospecha la responsabilidad de un retrovirus. El cuadro clínico incluye fiebre, conjuntivitis, enantema bucofaríngeo, exantema del tronco asociados a una o varias adenopatías cervicales generalmente firmes y dolorosas en la palpación. La lesión ganglionar es muy a menudo unilateral. La administración precoz de gammaglobulinas permite prevenir las complicaciones cardiovasculares importantes de esta enfermedad, en particular los aneurismas coronarios. Evoluciona hacia la remisión de los signos en algunas semanas.

• *Otras*

Otras afecciones virales como el sarampión, la gingivoestomatitis herpética y la herpangina por Coxsackie pueden causar una poliadenopatía cervical bilateral con ganglios de pequeño tamaño que predominan en los territorios submentoniano, submandibular y subdigástrico.

Infecciones bacterianas

Contrariamente a las infecciones virales, la lesión ganglionar se limita generalmente a un único ganglio con sede en el territorio de drenaje de una puerta de entrada microbiana. El tratamiento del foco infeccioso primario conduce habitualmente a la regresión de la adenopatía. Es pues esencial tanto desde el punto de vista diagnóstico como terapéutico investigar esta puerta de entrada. Puede tratarse de una lesión cutánea (40 %), incluyendo el cuero cabelludo, a veces unida por un haz de linfangitis al ganglio: arañazo, eccema sobreinfectado, impétigo, herida, furúnculo; las infecciones faríngeas (adenoidea, amigdalina) y dentarias (caries, abscesos dentales) constituyen respectivamente el 39 y el 21 % de otras puertas de entrada potenciales. Desafortunadamente, no siempre se encuentra la puerta de entrada en cuyo caso hay que tratar al paciente basándose en argumentos de presunción y según los gérmenes más frecuentes. El estafilococo dorado y el estreptococo betahemolítico del grupo A constituyen el 80 % de los casos. El primero es generalmente de origen cutáneo mientras que el segundo es más bien de origen faringoamigdalino. Los gérmenes anaerobios desempeñan un papel mínimo, a menudo con una puerta de entrada bucodentaria. Otros gérmenes, más raros, pueden ser aislados (*Haemophilus influenzae* tipo 1b, estreptococos del grupo B y C, piociánicos). En el recién nacido, el estafilococo dorado es el germen más frecuente, pero pueden ser aislados estreptococos del grupo B.

Pueden observarse tres cuadros clínicos: adenopatía aguda inflamatoria, adenopatía aguda supurada y adenoflemón.

• *Adenopatía aguda inflamatoria*

En el examen clínico se observa un ganglio voluminoso, firme, de varios centímetros, sensible a la palpación, no adherido a los planos profundo y superficial; una velocidad de sedimentación elevada y una leucocitosis completan el cuadro. La ecografía cervical permite detectar una eventual colección centroganglionar y guiar una punción con motivos bacteriológicos. Un tratamiento antibiótico debe ser instaurado rápidamente. Será el mismo que el de la puerta de entrada en el caso de que exista, en particular dirigido contra antianaerobios en caso de infección bucodentaria. Sino, se instaura una antibioticoterapia oral antiestafilocócica y antiestreptocócica. El tratamiento se prolonga 10 a 15 días. La vía parenteral se prefiere en el recién nacido. Evoluciona muy a menudo hacia la curación, pero a veces hacia la supuración.

• *Adenopatía aguda supurada*

Se caracteriza por signos inflamatorios locales y signos generales. El ganglio aumenta de volumen, se fija a los planos profundos. La piel suprayacente está eritematosa (a veces violácea) y adelgazada; en la palpación, hiperálgica, se encuentra en un estadio avanzado una fluctuación. Un dolor lancinante e insomniante, una fiebre elevada e incluso una anorexia (en el niño pequeño) completan el cuadro clínico. En esta fase, el drenaje quirúrgico resulta indispensable previa punción para obtener la naturaleza del germen. Después de un lavado abundante, un drenaje se deja *in situ* 48 a 72 horas. Este tratamiento local se completa con una antibioticoterapia parenteral antiestafilocócica y estreptocócica, adaptada seguidamente al antibiograma. La antibioticoterapia se mantiene por vía intravenosa 5 a 7 días (2 días después de la disminución de la fiebre) y por vía oral durante 10 días, es decir, en promedio 15 días de tratamiento. Las recidivas son raras debido a un tabicamiento de la infección o por estar ligadas a un germen infrecuente (*Estafilococo epidermidis, Serratia, Enterobacter*). En ese caso se debe investigar una granulomatosis crónica familiar.

• *Adenoflemón*

Pone de manifiesto la difusión de la infección fuera del ganglio. Los signos generales son intensos; localmente, aparece una tumefacción mal limitada, muy dolorosa a la palpación. Se distinguen según la topografía: el adenoflemón submental, submaxilar, carotídeo medio y retroestiloideo (o subparotídeo posterior). El adenoflemón retroestiloideo, desarrollado a partir de los ganglios subdigástricos, se caracteriza por una tumefacción laterocervical alta, retro-angulo-maxilar, con dolores cervicales intensos, tortícolis y disfagia. El examen intraoral muestra un abombamiento de la pared lateral de la orofaringe que desplaza el pilar posterior y la amígdala hacia delante. El principal riesgo es la ulceración de la carótida interna, lo que constituye toda la gravedad de esta localización. El tratamiento incluye drenaje quirúrgico y antibioticoterapia parenteral adaptada al germen. En caso de infección por gérmenes anaerobios, la infección puede difundirse muy rápidamente en las regiones del cuello con necrosis extensa, constituyendo una verdadera gangrena cervical extensiva. En la palpación se observa una «crepitación de nieve» que refleja la presencia de gas bajo la piel. La alteración del estado general a menudo es muy importante (choque séptico). Si no se aplica ningún tratamiento, la infección puede difundirse hacia el mediastino y provocar una mediastinitis. El tratamiento es medicoquirúrgico. La cirugía consiste en abrir y drenar muy ampliamente todas las regiones del cuello escindiendo cuidadosamente todos los tejidos necróticos. El tratamiento médico incluye antibioticoterapia adaptada a los gérmenes anaerobios y, cuando es posible, oxigenoterapia hiperbárica. El pronóstico es reservado (80% de mortalidad).

■ *Adenopatías subagudas o crónicas*

Aparecen a cualquier edad y en contextos patológicos diversos. En este caso, las adenopatías aparecen progresivamente durante varias semanas y pueden persistir varios meses. Si el diagnóstico etiológico de las adenopatías infecciosas agudas es frecuentemente fácil, el de las adenopatías subagudas o crónicas de origen infeccioso es más complejo.

El diagnóstico se basa en los datos del interrogatorio (hábitos de vida, contagio tuberculoso, estancia en el extranjero, vacunaciones, arañazos o mordeduras por un animal), del examen clínico (búsqueda de un foco infeccioso otorrinolaringológico o dentario, fiebre, alteración del estado general) y de los exámenes complementarios (serologías orientadas, radiografía pulmonar, hemograma, velocidad de sedimentación, intradermorreacciones, citopunción). El diagnóstico diferencial con las adenopatías metastásicas o de un linfoma o que entran dentro de una patología inmunitaria es a veces difícil. La adenectomía diagnóstica sólo es necesaria como último recurso después de haber utilizado todos los demás exámenes, en particular la punción citológica.

Infecciones bacterianas

• *Tuberculosis*

Afecta en primer lugar a los pulmones (65 % de los casos declarados); la lesión ganglionar extratorácica es la más frecuente de las afecciones extrapulmonares (10 % de los casos declarados). La localización ganglionar cervical representa el 70 al 90 % de los casos de adenopatías periféricas tuberculosas. Suele deberse a *Mycobacterium hominis*, excepcionalmente a *Mycobacterium bovis*. Afecta sobre todo a poblaciones migratorias, desfavorecidas y a pacientes inmunodeficientes. En el interrogatorio se encuentran antecedentes de vacunación por el bacilo Calmette-Guérin (BCG) en el 55 % de los pacientes y antecedentes de tuberculosis pulmonar o ganglionar en un tercio de los pacientes. El grupo de edad más afectado se sitúa entre los 20 y los 40 años; la mujer se ve afectada más frecuentemente que el hombre, a diferencia de lo que se observa en las formas pulmonares. La manifestación clínica de las tuberculosis ganglionares es polimorfa, pero se trata sobre todo de una enfermedad locorregional. Se asocia raramente a otra localización bacilar. Las adenopatías primarias, satélites de un chancro de inoculación bucal u orofaríngeo, son excepcionales. Al examinarlo, el chancro a menudo se ha curado o es invisible. En la palpación cervical suele encontrarse uno o dos ganglios en los territorios subdigástricos o submandibulares. Suele evolucionar hacia la regresión y la calcificación. Si no se tratan, evolucionan como tuberculosis ganglionares secundarias. Las adenopatías tuberculosas secundarias tienen con más frecuencia un principio insidioso, aumentando progresivamente de volumen y conservando el mismo tamaño durante varias semanas; su localización es submandibular (45 %), yugulocarotídea (37 %), espinal (9 %) o supraclavicular (9 %). Son inicialmente firmes e indoloras. Evolucionan hacia la induración, adherencia a los tejidos profundos y a los tegumentos que se vuelven rojos violáceos. En el 10 al 20 % de los casos, evolucionan hacia un reblandecimiento y la fistulización. Los signos generales asociados (fiebre, sudores nocturnos y alteración del estado general) son inconstantes (el 20 al 40 % de los pacientes según los estudios). La intradermorreacción a la tuberculina y la radiografía pulmonar son indispensables para el diagnóstico. La intradermorreacción es positiva en el 90 % de los casos en los pacientes inmunocompetentes. En el 25 al 50 % de los casos, existe una imagen pulmonar asociada. El examen bacteriológico de los esputos o intubaciones gástricas permiten el diagnóstico sólo en el 5 al 10 % de los pacientes. La punción-aspiración con aguja fina permite un estudio citológico y bacteriológico. Los resultados son variables según los estudios. El diagnóstico de tuberculosis gan-

glionar sólo debe afirmarse si la citología es formal (células gigantes) o si el examen bacteriológico (examen directo y/o después de cultivos en medio de Löwenstein-Jensen 3 semanas después) permite el aislamiento de *Mycobacterium tuberculosis*. En cambio, una adenectomía es indispensable si el resultado citológico es dudoso y/o si el examen bacteriológico es negativo. La biopsia quirúrgica está contraindicada dado el riesgo elevado de fistulización. El tratamiento es principalmente farmacológico; un tratamiento antibiótico antituberculoso bactericida (triterapia los 2 primeros meses luego biterapia) se continúa de 6 a 9 meses. La cirugía está indicada si fracasa el tratamiento farmacológico, si sigue evolucionando pese al tratamiento o en caso de remanentes ganglionares al término del tratamiento. Es una cirugía difícil que tiene como objetivo quitar los ganglios afectados siendo lo más conservadora posible; no obstante, la adherencia de los ganglios a las estructuras contiguas puede hacer necesario el sacrificio de la vena yugular interna o del músculo esternocleidomastoideo.

• *Micobacterias atípicas*

Son bacterias patógenas ubicuas. El cuadro clínico es distinto según el estado inmunitario del paciente. En los sujetos inmunocompetentes, la forma ganglionar aislada, principalmente cervical, es la más frecuente; esta forma clínica concierne sobre todo al niño de 1 a 3 años. El cuadro clínico es muy similar al de las adenopatías tuberculosas. Las adenopatías suelen ser unilaterales, localizadas en los territorios pretragal, retroauricular, intraparotídeo y sobre todo submaxilar. La lesión supraclavicular es más rara. La evolución es tórpida (9 a 15 meses); los signos inflamatorios locales y una supuración aparecen en el 70 al 80 % de los casos; la existencia de febrícula es el único signo general a veces asociado. El diagnóstico puede obtenerse con un examen bacteriológico del pus previa punción con aguja y a veces muestra la presencia de bacilo ácido-alcohol-resistentes (BAAR) al examen directo, pero sobre todo el cultivo en medios especiales que, por regla general, es muy lento. Predominan dos agentes: *Mycobacterium kansasii* y *Mycobacterium scrofulaceum*. Las reacciones cutáneas a las diferentes sensitinas específicas son muy positivas, pero no siempre disponibles en la práctica corriente. En el examen histológico se encuentran acúmulos histiocitarios asociados a granulomas próximos a los observados en la lepra. No hay ni cáseum, ni reacción gigantocelular típica de la tuberculosis. Los tratamientos antibióticos son ineficaces. Evoluciona hacia la regresión en unos meses. En las formas localizadas, la exéresis quirúrgica es el tratamiento más apropiado.

• *Enfermedad por arañazo del gato*

La linforreticulosis benigna de inoculación se debe a un bacilo gramnegativo, *Rochalimaea henselae*, del que algunos animales (gato, perro, conejo, hurón, mono) son portadores sanos. La contaminación se produce por arañazo, mordedura o simple lamido por el animal portador y también por arañazo en la cara o en el cuello por una espina o una astilla. La inoculación puede ser mucosa (bucofaríngea, ocular, bucal). La lesión primaria de inoculación, en forma de pústula o pápula, es visible en la mitad de los casos. Después de una incubación de 15 a 30 días, aparecen una o varias adenopatías cervicales, firmes, dolorosas al principio, móviles y de tamaño variable (1 a 7 cm). La fiebre, la astenia, un exantema maculopapuloso y una esplenomegalia pueden completar el cuadro. La evolución a menudo es espontáneamente favorable en unas semanas o meses. En el 10 al 25 % de los casos aparece supuración y fistulización a la piel. Pueden observarse algunas manifestaciones atípicas como que el síndrome oculoganglionar de Parinaud que se manifiesta por conjuntivitis granulomatosa unilateral, edema palpebral, adenopatía parotídea supurada; este cuadro es secundario a una puerta de entrada palpebral o conjuntival. La intradermorreacción de Hanger-Rose realizada con un antígeno preparado con pus humano homólogo ya no se utiliza. Una serología en busca de anticuerpos anti-*Rochalimaea henselae* puede facilitar el diagnóstico. En la histología, poco demostrativa, se observa una granulomatosis gigantocelular con necrosis central no específica. Actualmente, el diagnóstico se basa en el descubrimiento a partir de una citopunción de bacilos pleomorfos por coloración de Whartin-Starry o técnica de inmunohistoquímica. El tratamiento es limitado; el tratamiento con ciclinas o macrólidos es discutible. La rareza de las complicaciones y de las secuelas puede hacer que se considere la abstención terapéutica.

• *Tularemia*

Se debe a un bacilo gramnegativo, *Francisella tularensis*, cuyo reservorio animal está constituido por los roedores, particularmente la liebre y el conejo. Afecta a pacientes en contacto con animales de caza. La transmisión al hombre puede ser directa o indirecta. La contaminación directa se hace por simple contacto con el animal o después de una efracción cutánea o mucosa. La contaminación indirecta puede estar relacionada con la ingesta de carne mal cocida, de agua o de alimentos contaminados por *Francisella tularensis*, o por medio de insectos vectores (garrapatas, pulgas, mosquitos). Después de un síndrome seudogripal de unos días aparece un chancro de inoculación y una adenopatía voluminosa, dolorosa y muy inflamatoria, presupurada, rápidamente fistulizada a la piel si no hay tratamiento. La localización de la adenopatía depende de la puerta de entrada; es submandibular o subdigástrica en caso de contaminación orofaríngea, pretragal o intraparotídea en caso de contaminación ocular (conjuntivitis asociada). El aislamiento a partir del producto de punción; el serodiagnóstico y la intradermorreacción a la tularina permiten el diagnóstico. El tratamiento se basa en ciclinas, aminoglucósidos y cloranfenicol. Debe ser proseguido 3 semanas después de la apirexia.

• *Pasteurelosis*

Se debe a *Pasteurella multocida*. Los animales vectores son los mamíferos (perros y gatos) y los pájaros. El organismo es contaminado por arañazo o mordedura. En el estadio inicial, el examen clínico muestra una herida exudativa de la cara o del cuello, dolorosa, conectada por un haz de linfangitis a una o varias adenopatías inflamatorias y sensibles de tamaño variable; la localización de los ganglios depende de la puerta de entrada. Las adenopatías involucionan en varias semanas, sin reblandecimiento ni fistulización, mientras que la zona de inoculación deja de detectarse clínicamente muy rápidamente. El diagnóstico se basa en el aislamiento del germen a partir de la herida cuando es aún visible, o por citopunción de un ganglio; si el germen no puede ser aislado, el diagnóstico puede establecerse gracias a una intradermorreacción al antígeno de Reilly. El tratamiento se basa en las tetraciclinas.

• *Sífilis primaria orofaríngea*

Puede ocasionar una adenopatía cervical única. La sífilis secundaria se caracteriza por una erupción maculopapular, poliadenopatías firmes e indoloras, que afectan preferentemente en la región cervical a las zonas occipital, espinal y yugulocarotídea media. En el estadio primario, la identificación del treponema se hace a partir del chancro de inoculación o, más difícilmente, después de citopunción ganglionar. Exámenes serológicos (*Treponema pallidum haemagglutination assay* [TPHA], *venereal disease research laboratory* [VDRL]) confirman el diagnóstico. El tratamiento se basa en la penicilina o, en caso de alergia, en la prescripción de eritromicina o de una ciclina.

• *Brucelosis*

Esta etiología se debe tener en cuenta y está relacionada con el gusto creciente por una alimentación «natural». La contaminación se produce por ingesta de queso fresco (cabra, vaca). El diagnóstico se orienta por una fiebre ondulante con sudor y algias, asociada a adenopatías basicervicales, firmes, poco dolorosas, así como una esplenomegalia. El diagnóstico se basa en el serodiagnóstico de Wright y la intradermorreacción a la melitina. Las tetraciclinas permiten la curación.

• *Sodoku o fiebre por espirilos*

Es una enfermedad rara contagiada por mordedura de rata cuyo agente es *Spirillum minus*. La clínica incluye un chancro de inoculación con adenopatía satélite, inflamatoria y fiebre oscilante. El diagnóstico se establece gracias al aislamiento del germen a partir del chancro o por citopunción. El tratamiento se basa en la administración de penicilina G.

• *Actinomicosis cervicofacial*

Es una infección por bacterias grampositivas filamentosas, comensales de la cavidad bucal. Aparece después de un traumatismo dentario, una infección o una cura dentaria. La actinomicosis puede observarse a cualquier edad, pero en la mayoría de los casos afecta al adulto; existe una neta predominancia masculina. Las adenopatías suelen ser submandibulares y dolorosas con una piel muy inflamatoria, roja violácea. La fistulización a la piel en «regadera» por donde fluye pus grumoso y amarillento es característico. La toma de muestras de este pus permite aislar el germen para confirmar el diagnóstico. El tratamiento se basa en una antibioticoterapia prolongada a base de penicilina.

Parasitosis

• *Toxoplasmosis*

Es una enfermedad muy frecuente, muy a menudo asintomática, que se debe a un protozoo *Toxoplasma gondii*. El gato es el reservorio. El hombre se contamina por la ingesta de carne mal cocida, frutas o verduras contaminadas, o por contacto con un gato. La contaminación tiene lugar a menudo en la infancia; el 70 al 80 % de los adultos tienen anticuerpos protectores. La gravedad de la toxoplasmosis está relacionada con el riesgo de toxoplasmosis congénita transmitida por vía placentaria. Las formas aparentes a menudo se resumen en algunas adenopatías cervicales aisladas, occipitales, espinales o subangulomaxilares, de volumen moderado, firmes, poco dolorosas, que no evolucionan hacia la supuración y a menudo persisten durante meses. Se asocia a veces astenia y fiebre. Cuando hay astenia puede persistir durante varias semanas y ser incapacitante. El hemograma muestra un síndrome mononucleósico no específico. El diagnóstico es únicamente serológico y necesita dos muestras comparativas a 15 días de intervalo con determinación de inmunoglobulinas M. La toxoplasmosis cura espontáneamente. En caso de contaminación durante el embarazo, el tratamiento se basa en espiramicina.

• *Leishmaniasis visceral (o kala-azar)*

Se transmite del perro al hombre por medio de un vector: el flebótomo. Afecta con frecuencia al niño entre 2 y 5 años. La fase de inicio es insidiosa y se manifiesta por fiebre a largo plazo con adenopatías generalizadas, firmes, indoloras y móviles. Las adenopatías cervicales nunca son aisladas; todos los territorios ganglionares cervicales pueden verse afectados. La alteración del estado general y una esplenomegalia completan el cuadro clínico. El hemograma pone de manifiesto una pancitopenia que puede hacer confundir el diagnóstico con una hemopatía maligna. Sólo el mielograma con búsqueda del parásito y una serología permiten corregir el diagnóstico e iniciar el tratamiento con antimoniato de meglumina.

• *Enfermedad de Kikuchi-Fujimoto*

Es una enfermedad rara que afecta preferentemente a la mujer entre 20 y 40 años. El 80 % de los casos se ha observado en Japón. Su etiología es incierta, se sospecha una etiología viral (parvovirus B 19). El cuadro clínico incluye fiebre, poliadenopatía cervical generalmente unilateral. Puede afectar a todos los territorios ganglionares cervicales. Se trata, por orden creciente de frecuencia, de las cadenas ganglionares supraclavicular, yugulocarotídea y espinal. Los ganglios son generalmente sensibles y están fijados a los planos profundos. La afectación del estado general sólo se observa en el 50 % de los casos. La clínica puede incluir hepatoesplenomegalia y lesiones cutáneas de tipo lúpico. El hemograma es normal en el 50 % de los casos. Puede observarse neutropenia o leucocitosis. Se han descrito algunos casos de pancitopenia. La velocidad de sedimentación es generalmente elevada. La ecografía y/o la TC con contraste encuentran una necrosis intraganglionar. Solamente el análisis histológico permite el diagnóstico al encontrar una linfadenitis histiocitaria necrotizante patognomónica. La evolución es generalmente favorable, sin tratamiento, en 2 a 6 meses.

Adenopatías durante la infección por VIH

La infección por VIH (el síndrome de la inmunodeficiencia adquirida [sida] en la forma más avanzada y más grave), puede acompañarse de una linfadenopatía persistente generalizada (LPG). Se caracteriza por adenopatías que persisten más de 3 meses en por lo menos dos territorios ganglionares extrainguinales. Las adenopatías son de pequeño tamaño, indoloras, móviles, bilaterales y simétricas; a nivel cervical, los territorios occipital y espinal se ven afectados en primer lugar. Pueden asociarse una hipertrofia del tejido linfoide del anillo de Waldeyer e infiltraciones linfocitarias viscerales (pulmonares, meníngeas, hepáticas y gástricas).

El diagnóstico se confirma por serología anti-VIH (ELISA [*enzyme-linked immunosorbent assay*] y *western blot*). La LPG está unida al estadio clínico A en la clasificación de los estadios de la enfermedad por el *Center for Disease Control* de Atlanta. La presencia de una o varias adenopatías cervicales unilaterales de gran tamaño (más de 3 cm), inflamatorias, sensibles a la palpación, debe hacer temer una infección oportunista, sobre todo si hay fiebre y/o una alteración del estado general en un paciente con estigmas bioquímicos de inmunodepresión (disminución de los linfocitos T supresores CD4). La tuberculosis y las micobacterias atípicas son las causas principales de adenopatías cervicales infecciosas en caso de sida. En caso de tuberculosis ganglionar, a diferencia de los pacientes inmunocompetentes, se observa una lesión pulmonar concomitante en el 90 % de los casos. La intradermorreacción aporta poca información al diagnóstico pues suele ser negativa en los pacientes con menos de 200 CD4/m^3. Debe considerarse positiva si la induración sobrepasa 5 mm. El tratamiento es idéntico al aplicado en pacientes seronegativos y su eficacia es similar. Pueden observarse otras infecciones oportunistas en caso de lesión difusa. Las adenopatías son en tal caso una de las manifestaciones de la infección dentro de una lesión pulmonar o neuromeníngea. Ante una o varias adenopatías cervicales o intraparotídeas debe descartarse también una patología maligna asociada, como un sarcoma de Kaposi o un linfoma no Hodgkin.

ADENOPATÍAS INFLAMATORIAS CRÓNICAS ENFERMEDADES SISTÉMICAS

Las adenopatías superficiales evolucionan en el 50 % de los casos de *lupus eritematoso diseminado*. Son generalmente poco

voluminosas, predominan en la región cervical y no tienen carácter inflamatorio. Se incluyen en un contexto clínico e inmunológico abundante que permite el diagnóstico.

La *artritis reumatoide*, en su forma sistémica, se acompaña de adenopatía de pequeño tamaño no inflamatoria. La localización cervical es la menos frecuente. Histológicamente, existe una hipertrofia folicular y una plasmocitosis importante.

ADENOPATÍAS DE ORIGEN MEDICAMENTOSO

Las manifestaciones ganglionares provocadas por medicamentos se observan principalmente en el adulto. Se han descrito en el niño algunos casos raros. La fisiopatología se conoce mal (hipersensibilidad o reacción de tipo injerto contra huésped). Se han atribuido a numerosas sustancias: hidantoínas, carbamazepina, rifampicina, penicilinas, captopril y metildopa. La lesión ganglionar comienza generalmente por la región cervical y se difunde a todos los territorios ganglionares del organismo. Se trata de adenopatías firmes, indoloras, sin periadenitis, acompañadas de signos generales a veces importantes. Pueden afectar a todos los territorios cervicales. El cuadro clínico es a veces preocupante y puede hacer pensar erróneamente en una hemopatía maligna (linfoma). Puede haber otros signos clínicos de alergia: *rash* cutáneo, prurito. Existe eosinofilia en más de la mitad de los casos.

ADENOPATÍAS CERVICALES DE LAS RETICULOSIS

Las reticulosis se caracterizan por proliferación tumoral o reactiva del sistema reticulohistiocitario. En otorrinolaringología, las reticulosis están representadas por la sarcoidosis y la histiocitosis X, cuya forma aguda y subaguda corresponde a la enfermedad de Letterer-Siwe.

■ *Sarcoidosis*

Es una enfermedad de evolución crónica, sistémica, cuya etiología y patogenia se desconocen. Afecta preferentemente a adultos jóvenes entre 20 y 40 años, con una relación de dos mujeres por un hombre. Es excepcional antes de los 10 años, rara después de los 60 años. La población negra se ve diez veces más afectada que la raza blanca. Las localizaciones mediastinopulmonares se observan en más del 80 % de los casos. Además del pulmón y de los ganglios mediastínicos, la enfermedad puede afectar a múltiples localizaciones. Entre otros, los ganglios cervicales se ven a menudo afectados y constituyen un modo de revelación frecuente de la enfermedad. Puede afectar a todos los grupos ganglionares, pero con frecuencia los ganglios preauriculares, retroauriculares, yugulocarotídeos superiores y espinales. Los ganglios son firmes, indoloros, móviles, sin carácter inflamatorio y su tamaño no supera generalmente 2 cm. Evolucionan muy a menudo hacia la regresión espontánea, sin ablandarse ni fistulizarse. Pueden persistir varios años. El diagnóstico de sarcoidosis se basa en argumentos clínicos, histológicos, bioquímicos y radiológicos. La histología es un elemento indispensable para el diagnóstico de sarcoidosis: los ganglios cervicales constituyen una zona privilegiada para la toma de muestras; se encuentra en el material extraido granulomas epitelioides y gigantocelulares sin necrosis caseosa central. Ese aspecto histológico es característico, pero no específico. La prueba de Kveim se considera, después del examen histológico, el examen de laboratorio de referencia. Consiste en inyectar en la dermis un extracto antigénico preparado a partir de bazo o de ganglio de sujetos con sarcoidosis. La prueba es positiva si aparece un nódulo en la zona de inyección 4 a 6 semanas después; el análisis histológico de este nódulo permite observar acúmulos de granulomas característicos. La prueba es positiva en el 50 al 80 % de los casos. Existen aproximadamente 1 a 2% de falsos positivos. En la práctica, a menudo es difícil procurarse el reactivo. Dentro de los factores bioquímicos de sarcoidosis, los más característicos son de orden inmunológico; ninguna anomalía es específica de la enfermedad: hiperprotidemia, hipergammaglobulinemia, elevación del porcentaje de inmunoglobulinas séricas. La anergia tuberculínica se observa sólo en el 45 al 90 % de los casos. El lavado bronquioloalveolar facilita el diagnóstico. El aumento de la celularidad es constante y concierne macrófagos y linfocitos. El aumento en cifras absolutas de los linfocitos se acompaña de un aumento de los T4 y de una disminución de los T8 y por consiguiente de una elevación importante de la relación T4/T8. El incremento de la lisozima sérica y del grado sérico de la enzima de conversión de la angiotensina I es útil para el diagnóstico, incluso si éste no es específico de la sarcoidosis. La radiografía pulmonar debe ser sistemática. Existe generalmente un ensanchamiento del mediastino y de los hilios pulmonares en relación con las adenopatías mediastínicas.

■ *Enfermedad de Letterer-Siwe*

Afecta principalmente al recién nacido o al niño pequeño, cualquiera que sea su sexo. La lesión ganglionar es difusa con ganglios de pequeño tamaño, blandos, indoloros y poco móviles. Los ganglios cervicales suelen estar afectados. Puede afectar a todos los territorios ganglionares cervicales. Esta poliadenopatía se acompaña, por regla general, de una alteración del estado general (fiebre y caquexia); otras manifestaciones posibles de la enfermedad son una erupción maculocostrosa ligeramente sobreelevada en «granos de mostaza» que cubre el tronco y el cuero cabelludo, una hepatoesplenomegalia generalmente moderada, lesiones bucofaringolaríngeas (gingivoestomatitis ulcerohemorrágica, angina necrótica) y lesiones óseas (laguna en «sacabocados» predominante a nivel del cráneo). La evolución es imprevisible, favorable en las formas localizadas y poco evolutivas, mortal en las formas diseminadas y de evolución rápida.

ENFERMEDAD DE ROSAI Y DORFMAN

La hiperplasia pseudotumoral con histiocitosis sinusal masiva (enfermedad de Rosai y Dorfman) es una enfermedad rara que afecta al niño pequeño. Las adenopatías suelen ser cervicales, bilaterales, firmes, indoloras y de gran tamaño. La presencia de ganglios en los territorios axilar e inguinal es también muy frecuente. El diagnóstico recurre a la histología, que evidencia una histiocitosis sinusal masiva con linfofagocitosis y plasmocitosis. Se desconoce su etiología. La evolución es espontáneamente favorable, sin tratamiento.

HEMOPATÍAS MALIGNAS

Las adenopatías satélites de una hemopatía maligna son generalmente firmes, elásticas, móviles e indoloras. Se asocian a adenopatías de otras regiones anatómicas (axilar, epitroclear inguinal) y/o una hepatomegalia y esplenomegalia. Las adenopatías inflamatorias son signos de evolución. Pueden aparecer en la evolución de una enfermedad ligada al VIH.

■ *Enfermedad de Hodgkin*

Se manifiesta a menudo por una o varias adenopatías de localización cervical (50 % de los casos) y/o mediastínica preferentemente supraclavicular. Las localizaciones viscerales son excepcionales. En la punción citológica puede observarse una célula de Sternberg, pero a menudo el diagnóstico se realiza por examen histológico extemporáneo durante la cervicotomía y confirma por histología definitiva. Sin embargo, la célula de Sternberg no es específica de la enfermedad de Hodgkin y puede encontrarse en algunas virosis como la MNI u otros linfomas. La enfermedad de Hodgkin puede

Cuadro II. – Clasificación de las metástasis ganglionares cervicales UICC 1997. Tiene en cuenta la evaluación clínica y los medios de diagnóstico por imágenes.

N0	ausencia de adenopatía	
N1	adenopatía única igual o inferior a 3 cm	
N2	adenopatía superior a 3 cm e inferior a 6 cm	
	N2a	adenopatía única homolateral
	N2b	adenopatías múltiples homolaterales
	N2c	adenopatías bilaterales contralaterales
N3	adenopatía igual o superior a 6 cm	

asociarse al VIH. El examen debe incluir biopsia medular, TC torácica y abdominopélvica, búsqueda de un síndrome inflamatorio biológico y, según algunos equipos linfografía.

Existen cuatro tipos histológicos principales. El tipo I o forma nodular linfocitaria suele ser localizado. Puede evolucionar hacia un linfoma no Hodgkin B de células grandes. El tipo II, escleronodular, es localizado en el 70 % de los casos. El tipo III es difuso con celularidad mixta. El tipo IV es difuso, asociado a una depleción linfocitaria y corresponde a formas diseminadas evolutivas.

La clasificación de Ann Arbor diferencia las formas localizadas de las formas diseminadas. El pronóstico es mejor en una mujer de menos de 45 años para las formas localizadas y en ausencia de signos inflamatorios clínicos y bioquímicos. Las formas de pronóstico más grave necesitan quimiorradioterapia.

■ *Linfomas no Hodgkin*

Se caracterizan por adenopatías a menudo más voluminosas y localizaciones viscerales presentes en el 50 al 80 % de los enfermos, en particular en el anillo de Waldeyer. El diagnóstico puede en tal caso confirmarse con una biopsia de la lesión faríngea. En ausencia de lesión faríngea, el análisis histológico extemporáneo del ganglio permite establecer el diagnóstico. No obstante, el análisis histológico de la adenopatía proporciona datos más precisos sobre los factores pronósticos del linfoma. El examen es idéntico al efectuado para una enfermedad de Hodgkin e incluye la determinación de los niveles de lactatodeshidrogenasa (LDH). El índice pronóstico depende de la clasificación de Ann Arbor (por comprobar), de la edad del enfermo y de su estado clínico. Los criterios diagnósticos necesitan una muestra ganglionar fresca para preparar las técnicas inmunohistoquímicas, citogenéticas y de biología molecular. Es la principal razón por la cual la punción no puede eximir de la exéresis-biopsia.

■ *Leucemia linfoide crónica B*

Aparece en el sujeto de más de 50 años. Su diagnóstico se basa en el hemograma y la punción esternal para detectar una linfocitosis B monocítica. Las adenopatías son con frecuencia bilaterales.

■ *Leucosis agudas*

Las adenopatías cervicales son más raras. Una angina sintomática, si no tiene características ulceronecróticas y hemorrágicas, puede orientar erróneamente hacia una MNI. Las adenopatías pueden aparecer en episodios agudos de leucemia mieloide crónica. La enfermedad de Waldenström puede acompañarse de adenopatías cervicales.

ADENOPATÍAS METASTÁSICAS

■ *Adenopatías metastásicas de un cáncer de las vías aerodigestivas superiores*

El ganglio subdigástrico, verdadero cruce del drenaje linfático de los territorios otorrinolaringológicos, es el más fre-

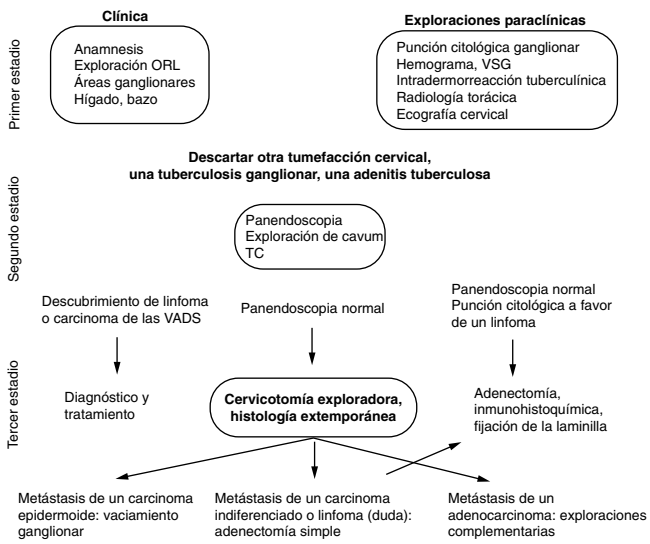

3 *Reconocer y confirmar la naturaleza de una adenopatía maligna. VADS: vías aerodigestivas superiores; VS: velocidad de sedimentación; IDR: intradermorreacción; TC: tomografía computadorizada.*

cuentemente afectado. El diagnóstico de metástasis ganglionar de un carcinoma de las VADS debe sospecharse sistemáticamente en un hombre de más de 50 años, con alcoholismo y tabaquismo, sobre todo si la adenopatía es dura sin carácter inflamatorio. No obstante, no puede descartarse definitivamente en un paciente joven por su juventud. Algunos carcinomas epidermoides se detectan en enfermos jóvenes y los carcinomas la nasofaringe muy linfófilos pueden aparecer a cualquier edad.

El examen de la cavidad bucal y de la faringolaringe suele permitir encontrar el origen a nivel de la hipofaringe, de la región amigdalina o de la base de la lengua. Conviene recordar que los carcinomas de la hipofaringe, muy linfófilos, se manifiestan frecuentemente por una adenopatía cervical única. Incluso en caso de tumor voluminoso hipofaríngeo, los signos funcionales pueden ser discretos e incluso no existir.

El descubrimiento de una adenopatía clínica es frecuente al detectar carcinomas de las VADS. El estado ganglionar se tiene en cuenta en la clasificación TNM *(tumor-node-metastase)* (*cuadro II*).

Si en el interrogatorio no se encuentran los signos funcionales otorrinolaringológicos descritos y el examen otorrinolaringológico completo es normal, se debe hacer una panendoscopia con biopsias múltiples de la mínima lesión sospechosa. El examen otorrinolaringológico o la panendoscopia pueden encontrar la lesión primaria, que se biopsia (*fig. 3*). Suele tratarse de un carcinoma escamoso de la región amigdalina, de la base de la lengua, de la hipofaringe o de la nasofaringe. La panendoscopia busca en este caso una segunda localización tumoral de las VADS, existente en el 10 al 20 % de los enfermos. Este examen es indispensable antes de emprender un método quirúrgico sobre la adenopatía.

■ *Adenopatía maligna en apariencia primaria*

Si ese examen no ha permitido encontrar el foco primario responsable de la adenopatía metastásica, se trata de una adenopatía maligna en apariencia primaria (o sin puerta de entrada). Trabajos recientes han demostrado la utilidad, en este caso de una amigdalectomía homolateral. El foco primario se encuentra en el tejido amigdalino en el 30 al 35 % de los casos [10, 16]. La utilización de la TEP pudiera permitir detectar un mayor número de focos primarios a nivel de las VADS [1], principalmente a nivel de la oro y de la hipofaringe.

Si no se consigue encontrar el origen de la adenopatía maligna en apariencia primaria, se recomienda una cervicotomía exploradora con análisis histológico extemporáneo del ganglio. No debe realizarse una biopsia aislada pues pudiera comprometer el tratamiento posterior al crear una efracción capsular, origen potencial de difusión de la enfermedad cancerosa. Si la histología confirma que se trata de una metástasis ganglionar de un carcinoma epidermoide, el tratamiento se completa con un vaciamiento cervical ganglionar. Tras la cirugía se emprende una radioterapia de las zonas ganglionares cervicales y de la faringolaringe.

Metástasis de un tumor primario torácico o abdominopélvico

Estas localizaciones causan una adenopatía de Troisier (supraclavicular izquierda). Una adenopatía supraclavicular debe sugerir un tumor primario torácico o abdominopélvico. Las adenopatías mediastínicas deben ser exploradas con radiografía pulmonar y TC. En caso de adenocarcinoma, cualquiera que sea la localización de la adenopatía cervical, se recomienda investigar un tumor maligno torácico o abdominopélvico. El origen primario puede quedar oculto a pesar de exploraciones como la TC toracoabdominal, endoscopias bronquiales y digestivas.

Metástasis ganglionar reveladora de un carcinoma papilar del cuerpo tiroides

Con frecuencia muy linfófilo, este diagnóstico debe sospecharse en el paciente joven. La ecografía cervical explora las zonas ganglionares cervicales pero también debe investigar un nódulo dentro de la glándula tiroides. La punción citológica de la adenopatía puede encontrar células papilares que hacen pensar en el origen tiroideo de la metástasis ganglionar. Estas adenopatías suelen formarse en el territorio yugular posterior bastante específico de las metástasis ganglionares de origen tiroideo, bien en el compartimento subdigástrico, supraomohioideo o yugulocarotídeo inferior. En caso de carcinoma tiroideo acompañado de metástasis ganglionar cervical, es conveniente efectuar una tiroidectomía total asociada a un vaciamiento ganglionar completo del lado de la adenopatía y un vaciamiento mediastinorecurrencial bilateral. Este método va seguido de una cartografía de cuerpo entero y de un tratamiento con yodo radioactivo en caso de restos tumorales o de metástasis.

Cualquier referencia a este artículo debe incluir la mención del artículo original: Reyt É et Righini C. Adénopathies cervicales. Encycl Méd Chir (Editions Scientifiques et Médicales Elsevier SAS, Paris, tous droits réservés), Oto-rhino-laryngologie, 20-870-A-10, 1999, 10 p.

Bibliografía

[1] Aasar OS, Fischbein NJ, Caputo GR, Kaplan MJ, Price DC, Singer MI et al. Metastatic head and neck cancer : role and usefulness of FDG PET in locating ocult primary tumors. *Radiology* 1999 ; 210 : 177-181

[2] Barry B, Gehanno P. Adénopathies cervicales d'origine infectieuse. *Cah ORL* 1998 ; 33 : 329-336

[3] Bobins S, Geoffray B, Gourdin-Servenière J. Maladie des griffes du chat. À propos d'une forme trompeuse. *Ann Otolaryngol Chir Cervicofac* 1982 ; 99 : 509-512

[4] Brook I, Frazier EH. Microbiology of cervical lymphadinitis in adults. *Acta Otolaryngol* 1998 ; 118 : 443-446

[5] Cannon CR, Richardson LD, Replogle W, Halloran R. Quantitative evaluation of fine needle aspiration. *Otolaryngol Head Neck Surg* 1996 ; 114 : 407-412

[6] Chevallier B, Gallet JP. Les adénopathies superficielles. In : Pathologie infectieuse de l'enfant. Paris : Médecine-sciences Flammarion, 1988 ; chap 49 : 389-396

[7] Colletier PJ, Garden AS, Morrison WH, Goepfert H, Geara F, Kian Ang K. Postoperative radiation for squamous cell carcinoma metastatic to cervical lymph nodes from an unknown primary site: outcomes and patterns of failure. *Head Neck* 1998 ; 20 : 674-681

[8] Demard F, Bruneton JN, Santini J, Pepino JM, Vallicioni J, Chauvel P. Valeur de l'échographie dans l'étude des adénopathies cervicales métastatiques. Corrélations cliniques et anatomopathologiques à propos de 266 évidements ganglionnaires. *Ann Otolaryngol Chir Cervicofac* 1987 ; 104 : 181-185

[9] Gehanno P, Pessey JJ et al. Tuméfactions cervicales de l'adulte et de l'enfant. Paris : Société Française d'ORL, Masson, 1998

[10] Lapeyre M, Malissard L, Peiffert D, Hofstetter S, Dolivet G, Toussaint B et al. Adénopathie cervicale sans cancer primitif connu : l'amygdalectomie est-elle utile ? *J Fr ORL* 1996 ; 45 : 335-340

[11] Lefebvre JL, Coche-Dequand B, Ton Van J, Buisset E, Adenis A. Cervical lymph node from an unknown primary tumor in 190 patients. *Am J Surg* 1990 ; 160 : 443-446

[12] Mac Guirt WF, Mac Cabe BF. Significance of node biopsy before definitive treatment of cervical metastatic carcinoma. *Laryngoscope* 1978 ; 88 : 594-597

[13] Mui S, Li T, Ragdon BR, Hilsinger RL, Rumore G, Pulinguandla B et al. Efficacy and cost-effectiveness of multihole fine needle aspiration of head and neck masses. *Laryngoscope* 1997 ; 107 : 759-764

[14] Polonovski JM. Les adénopathies cervicales infectieuses. In : Infections ORL de l'enfant. Cliniques de pédiatrie. Paris : Vigot, 1990 ; chap 11 : 123-131

[15] Reyt E, Mouret P, Bolla M, Righini C, Lavieille JP. Les adénopathies cervicales malignes épithéliales en apparence primitive : à propos de 54 cas de 1969 à 1988. *Rev Laryngol* 1992 ; 113 : 95-98

[16] Righi PD, Sofferman RA. Screening unilateral tonsillectomy in the unknown primary. *Laryngoscope* 1995 ; 105 : 548-550

[17] Righini C, Cuisnier O, Dumas G, Lantuejoul S, Reyt E. Manifestations ORL de la sarcoïdose. À propos de 4 cas. *J Fr ORL* 1997 ; 46 : 162-167

[18] Robbins KT, Medina JE, Wolf GT. Standardization neck dissection terminology. *Arch Otolaryngol Head Neck Surg* 1991 ; 117 : 601-605

[19] Tchakamian S, Haury B. Les cas déclarés de tuberculose en 1994. *Bull Épidémiol Hebd* 1995 ; 52 : 225-227

[20] Tunkel DE, Barody FM, Sherman ME. Fine needle aspiration biopsy of cervicofacial masses in children. *Arch Otolaryngol Head Neck Surg* 1995 ; 121 : 533-536

[21] Yanagawa H, Nakamura Y, Yashiro M, Ojima T, Tanihara S, Oki I et al. Results of the nationwide epidemiologic survey of Kawasaki disease in 1995 and 1996 in Japan. *Pediatrics* 1998 ; 102 : 161-165

[22] Yuji Y, Masahiro M, Tomoya M, Junji N, Hajime N, Koichi O. Parvovirus B19 associated haemophagocytic syndrome with lymphadenopathy resembling histiocytic necrotizing lymphadenitis (Kikuchi's disease). *Br J Haematol* 1997 ; 96 : 868-871